



Fiche d'information patient **N°27** :

## L'HALLUX VALGUS ASSOCIE A DES METATARSALGIES ET/OU DES GRIFFES D'ORTEILS

*Madame, monsieur, votre chirurgien vient de vous proposer une prise en charge chirurgicale pour votre pathologie du pied ou de la cheville.*

*Il vous a expliqué les modalités de cette prise en charge (alternatives thérapeutiques, déroulement de l'opération, suites opératoires, résultats prévisibles, mais aussi les principales complications possibles...). Ce formulaire est un outil supplémentaire que votre chirurgien met à votre disposition pour vous rappeler les points clés de cette pathologie et vous permettre de revenir sur les points importants de l'opération à venir.*

*Celui-ci se tient également à votre disposition avant l'intervention pour répondre à nouveau à vos questions.*

*Fiche réalisée par la commission médico-juridique de l'Association Française de Chirurgie du Pied et de la Cheville (AFCP)*

*Fiche consultable en ligne sur les sites :*

*AFCP (<https://www.afcp.com.fr/infos-publicques/infos-patients/>)*

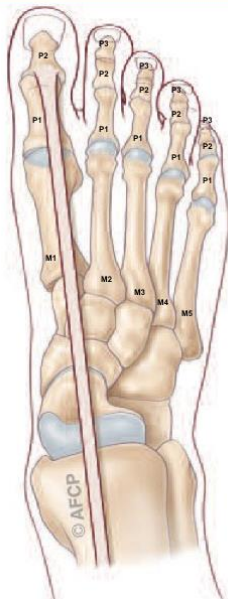*SOFCOT (<http://www.sofcot.fr/Infos-public-Patients>)*

*ORTHORISQ (<http://www.orthorisq.fr>)*



**L'hallux valgus (communément appelé « oignon ») correspond à une déformation du premier orteil (« gros orteil » ou « hallux ») s'inclinant vers les orteils latéraux (vers l'extérieur, en « valgus »).** Cette déformation génère une saillie osseuse sur la partie médiale de l'orteil, à l'origine de phénomènes douloureux et d'une gêne au chaussage. Il s'agit de la déformation la plus fréquente du gros orteil. Elle atteint préférentiellement les femmes, parfois dès le plus jeune âge. On ne connaît pas réellement les causes de cette déformation mais l'origine congénitale (présente dès la naissance et s'accroissant dans le temps) semble la plus vraisemblable. Cet hallux valgus génère des troubles de l'appui qui peuvent provoquer des déformations des autres orteils (**les orteils en griffes ou en marteau**) ou des zones d'hyper appui douloureuses sous le pied (**Durillon**). Les griffes d'orteil sont des **déformations des orteils latéraux**, dans le plan horizontal et/ou vertical. Ces griffes d'orteils sont à l'origine ou sont la conséquence d'appuis anormaux créant des zones douloureuses d'hyper-appui (« durillons » ou « cors »). **Les métatarsalgies** sont des douleurs situées sous les têtes des métatarsiens, d'origine diverse mais pouvant être aggravées par un hallux valgus.

## L'ANATOMIE :



Le squelette de l'avant-pied est constitué de 5 os longs et parallèles, les os métatarsiens se prolongeant pour chacun par plusieurs phalanges (le squelette des orteils). Les orteils ou « doigts de pied », constituent la terminaison de l'avant pied. Ils ont une fonction dans la marche, mais aussi dans l'équilibre et la posture.

Le squelette osseux du gros orteil (« hallux ») est constitué du premier métatarsien se prolongeant par deux phalanges. L'articulation entre la tête du premier métatarsien et la base de la première phalange (articulation « métatarso-phalangienne ») est normalement rectiligne ou peu inclinée vers l'extérieur (10° de valgus en moyenne). Lors de la marche, le gros orteil peut ainsi bouger facilement et sans douleur pour s'adapter au terrain et à la chaussure.

Cette articulation « métatarso-phalangienne » est donc essentielle pour la marche :

- Le glissement est facile et indolore grâce au cartilage qui recouvre les extrémités osseuses.
- La stabilité est assurée par à un manchon fibreux, « la capsule », renforcé par des « ligaments ».
- La mobilité est commandée par des tendons, prolongement des muscles de la jambe s'attachant sur les différents segments osseux.
- La sensibilité est sous la dépendance des nerfs sensitifs, terminaison des gros troncs nerveux de la jambe.



Le squelette osseux des orteils latéraux est constitué par 3 phalanges (phalanges proximale (P1), moyenne (P2) et distale (P3)) prolongeant le squelette osseux des métatarsiens.

On distingue ainsi 3 articulations :

**-L'articulation métatarso-phalangienne (MTP)** entre le métatarsien et la phalange proximale ;

**-L'articulation inter-phalangienne proximale (IPP)** entre la phalange proximale et la phalange moyenne ;

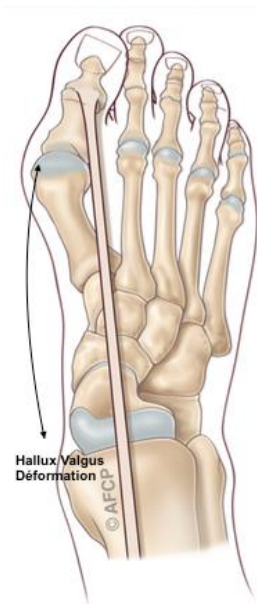**-L'articulation inter-phalangienne distale (IPD)** entre la phalange moyenne et la phalange distale.

Ces articulations sont maintenues entre elles par un système ligamentaire permettant la mobilisation des 2 pièces osseuses l'une par rapport à l'autre (« la capsule articulaire »). A sa partie inférieure (plantaire), l'articulation est renforcée par une structure plus épaisse permettant de résister à l'appui, « la plaque plantaire ».

Le mouvement de ces articulations est assuré par des tendons extenseurs et fléchisseurs, servant respectivement à étendre et plier les orteils. Ces tendons s'insèrent sur les phalanges, les fléchisseurs à la partie inférieure, les extenseurs à la partie supérieure.

La phalange distale porte l'ongle à sa partie supérieure (dorsale) et la pulpe à sa face inférieure (partie plantaire). Les orteils possèdent des terminaisons nerveuses nombreuses et importantes, provenant de 2 nerfs digitaux (1 de chaque côté de l'orteil), se divisant en de multiples filets nerveux microscopiques assurant la sensibilité. Cette innervation riche explique les douleurs parfois importantes présentes dans la pathologie de ces orteils.

## LA PATHOLOGIE (LE PROBLEME)



**L'hallux valgus** est une déformation progressive du gros orteil, sous la forme d'une accentuation du valgus (=déviation externe) de la première phalange et d'une saillie médiale (=interne) de l'articulation métatarso-phalangienne.

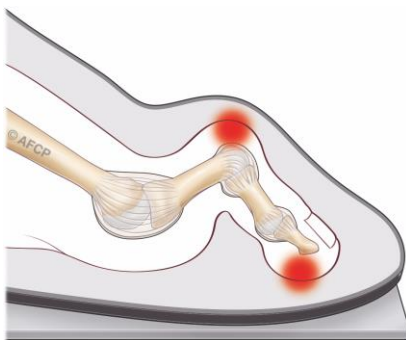Cette déformation va entraîner votre gros orteil (hallux) vers l'extérieur (valgus) en direction du deuxième orteil. Le métatarsien se déplace vers l'intérieur (varus) et les phalanges vers l'extérieur (valgus). A la jonction du métatarsien et de la première phalange va apparaître une « bosse », sur la partie médiale du pied, qui frottant contre le soulier peut créer une inflammation parfois douloureuse (« bursite »).



Cette déformation est la pathologie la plus fréquente de l'avant-pied. Elle prédomine chez la femme, peut-être favorisée ou majorée par l'âge, le port de chaussures à talons et à bouts étroits. Il existe parfois une prédisposition familiale : la déformation peut ainsi débuter dès l'enfance (hallux valgus congénital).

Cette déformation articulaire va, de manière progressive et à une vitesse variable, entraîner une rétraction de certains tissus (capsule, ligaments, tendons) et une détente ou une rupture d'autres structures. Selon l'évolution, on peut noter une raideur de l'articulation du 1<sup>er</sup> rayon. Enfin cette déformation du gros orteil peut générer également des **métatarsalgies** et des **griffes**.

### Les griffes :



A l'état normal, les orteils sont alignés les uns à côté des autres, avec un contact au sol au niveau de la pulpe. Leurs mobilités sont plus limitées qu'au niveau des mains mais permettent tout de même quelques mouvements de soulèvement ou de flexion au sol. Les griffes d'orteil regroupent toute déformation des orteils dans le plan horizontal et/ou vertical. Ces déformations sont la conséquence de troubles de l'orientation osseuse, de rétractions tendineuses ou articulaires.

Ces déformations sont la conséquence d'une déformation du gros orteil et des troubles de l'appui.

Ces déformations sont très variées car peuvent atteindre les 3 phalanges, les 3 articulations (métatarso-phalangienne, inter-phalangienne proximale ou distale) et les 2 systèmes tendineux (fléchisseurs et extenseurs).

Parmi toutes les déformations possibles on parle ainsi de :

- « **Clinodactylie** » sur les déformations dans le plan horizontal, (les orteils sont déviés en dedans ou en dehors),
- « **Orteil en griffe proximale** » sur une déformation en flexion touchant l'IPP,
- « **Orteil en marteau** » sur une déformation en flexion touchant l'IPD,
- « **Griffe totale** » sur une déformation en flexion intéressant l'IPP et l'IPD.

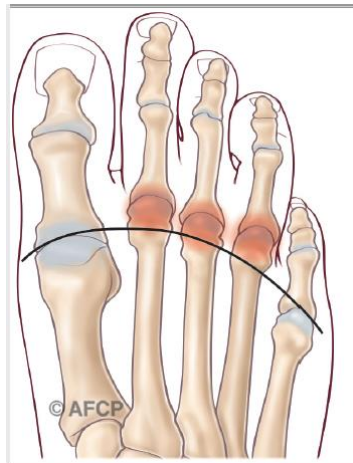
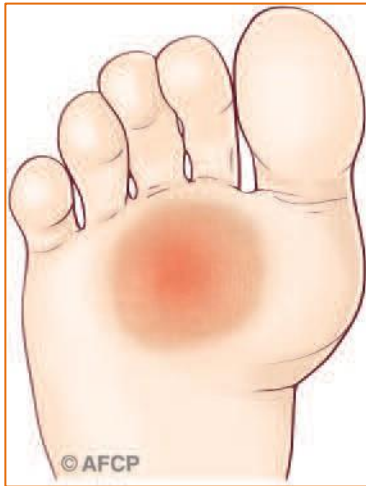
Ces déformations en griffes partielles ou totales peuvent être réductibles (« griffes souples ») ou irréductibles (« griffes fixées »).

### Les métatarsalgies :

A l'état normal, l'avant pied repose sur le sol harmonieusement. Debout ou pendant la marche les capitons plantaires assurent le déroulé du pas sans problème. Mais sous l'effet des troubles d'appui générés par l'hallux valgus se développent des



zones d'hyper appuis plantaires où se concentre anormalement le poids du corps. La peau se modifie alors en corne (durillon) pour se protéger mais ces durillons deviennent vite très douloureux. Si l'hyper appui persiste, il peut se développer des lésions dégénératives comme par exemple des fissurations ou rupture des plaques plantaires ou des fractures de fatigues des métatarsiens. Parfois une rétraction des muscles et tendons de la jambe (Gastrocnémiens) majore les métatarsalgies.



## Schéma de durillon plantaire      Schéma des inflammations habituelles

### LA CLINIQUE

La déformation clinique prédomine initialement sur le bord interne de l'articulation métatarso-phalangienne du gros orteil, créant une gêne au chaussage, puis une bursite. La déformation s'aggrave progressivement, la bursite grossit et le pied se déforme ensuite dans son ensemble. Il apparaît progressivement des métatarsalgies (sous le pied) et/ou des griffes d'orteils conséquences des transferts d'appui (transfert des charges ne pouvant plus se faire sur l'hallux du fait de la déformation et se reportant sur et sous les orteils adjacents).

- Apparaissent ainsi des zones d'hyper appui plantaire douloureux avec développement de durillons sous le pied. Cet hyper appui se traduit cliniquement par une douleur localisée et une hyperkératose (« durillon » ou « cor »). Lorsque le durillon est volumineux on parle d'avant-pied rond. Si les lésions s'aggravent, il peut y avoir une dislocation des articulations métatarso-phalangiennes avec une luxation de l'orteil.

- Apparaissent aussi des griffes d'orteils. Ces déformations vont être à l'origine d'un appui excessif des orteils entre eux, de l'orteil sur le sol ou de l'orteil contre la chaussure. Au contraire d'un appui normal se faisant entre le sol et la pulpe de l'orteil (zone charnue et amortissante), l'hyper-appui d'une griffe va siéger sur une zone fine et exposée, ce qui le rend particulièrement douloureux. Cet hyper-appui se traduit cliniquement par une douleur localisée et une hyperkératose (« durillon » ou « cor »). Ces durillons siègent généralement au niveau de la partie dorsale des articulations ; mais peuvent aussi siéger au bout de l'orteil au niveau de la pulpe et de l'ongle (dans



le cadre de griffe distale), ou sur les faces latérales des orteils (dans les conflits inter-orteils) formant un « œil-de-perdrix ». Ces durillons peuvent évoluer vers des ulcérations cutanées pouvant être à l'origine d'infection osseuse (« ostéite »), d'infection articulaire (« arthrite »), ou d'infection des tissus tendineux et des tissus graisseux (« phlegmon »).

## LE DIAGNOSTIC

Le diagnostic d'hallux valgus est facile : il s'agit d'une **saillie douloureuse de la face interne de l'articulation métatarso-phalangienne du gros orteil** (parfois avec **bursite**) **associé à une accentuation du valgus phalangien**. Les deux phalanges vont s'orienter vers le second orteil, jusqu'à parfois le croiser.

Petit à petit la déformation va s'aggraver, le 1<sup>er</sup> orteil va perdre son rôle d'appui au sol, sollicitant d'avantage les orteils latéraux dont les structures osseuses et articulaires (de plus faibles résistances) vont se dégrader, produisant des déformations « en griffe » et/ou des durillons plantaires.

Un bilan radiologique, permet au chirurgien de confirmer le diagnostic, de mesurer l'importance de la déformation, évaluer les conséquences sur les orteils latéraux et de planifier une éventuelle chirurgie.

D'autres examens complémentaires (échographie, IRM, scintigraphie...) peuvent compléter le bilan, notamment sur les orteils adjacents pour quantifier leur atteinte lésion de la plaque plantaire, luxation de l'orteil...

## LES TRAITEMENTS MEDICAUX (NON CHIRURGICAUX) :

-L'**adaptation du chaussage**, large et souple, reste longtemps efficace, souvent complété par des semelles orthopédiques (ou orthèses plantaires) réalisées par un pédicure-podologue ou des chaussures spécifiques.

-**Des séances de rééducation et des exercices d'étirement**, sont également possibles en cas de rétractions tendineuses.

-**Les « orthoplasties »** (cales en silicone inter-orteils ou tuteurs) amovibles et sur mesure peuvent soulager les douleurs en maintenant les orteils dans une position favorable.

## QUE SE PASSE-T-IL SI ON NE FAIT RIEN ?

En l'absence de traitement, les déformations s'aggravent progressivement, les orteils latéraux se déforment en griffe et les métatarsalgies se développent (notamment sur le second orteil), rendant le chaussage de plus en plus difficile. On peut même observer des luxations des orteils.

Le risque principal pour le gros orteil est l'ouverture à la peau de la bursite avec possibilité d'infection de la bourse (« bursite infectieuse ») puis de l'articulation (« arthrite ») et enfin des os (« ostéite »). Cette situation peut être grave et même



conduire à une amputation surtout en cas de pathologies chroniques pré-existantes (diabète par exemple).

## LE TRAITEMENT CHIRURGICAL (LES OPERATIONS) :

En l'absence d'amélioration avec le traitement médical et podologique, en cas d'apparition de complications ou d'une limitation douloureuse et handicapante des activités quotidiennes, il est possible d'envisager une prise en charge chirurgicale. Le traitement chirurgical consiste à ré-axer le GO et corriger les lésions des orteils adjacents et réduire les durillons douloureux.

### ➤ L'ANESTHESIE

Une consultation préopératoire avec un médecin anesthésiste-réanimateur est obligatoire. Ce médecin vous expliquera, lors de cette consultation, les modalités et les choix possibles d'anesthésie adaptée à la chirurgie et à vos problèmes de santé. Lors de cette consultation, il sera également fait le point sur vos traitements médicamenteux. De nouveaux traitements pourront également être mis en place. Les plus fréquemment utilisés sont des anticoagulants, des antibiotiques, des antalgiques, des anti-inflammatoires... Ils comportent bien sûr des risques spécifiques.

L'anesthésie opératoire pourra être locorégionale (anesthésie englobant un segment de membre, de la jambe aux orteils), rachidienne (anesthésie du bassin et des membres en piquant entre deux vertèbres) ou anesthésie générale.

Une transfusion sanguine est rare dans ce type de chirurgie où le saignement est très limité.

### ➤ L'HOSPITALISATION

L'hospitalisation peut être ambulatoire (une journée d'hospitalisation) ou de quelques jours suivant vos pathologies associées.

### ➤ L'INSTALLATION AU BLOC

Au bloc opératoire, vous serez installé à plat dos, parfois légèrement incliné vers le côté à opérer.

**Lors de votre passage au bloc opératoire, ne vous étonnez pas si l'on vous demande plusieurs fois votre identité, le côté à opérer (à votre arrivée, lors de votre installation...) : c'est une procédure obligatoire pour tous les patients, appelée « check-list de sécurité » et demandée par la Haute Autorité de santé (HAS).**



## ➤ LA TECHNIQUE :

### Utilisation d'un garrot :

Un garrot peut être utilisé, pour interrompre temporairement l'arrivée de sang au niveau de la zone opératoire. Celui-ci peut être placé au niveau de la cuisse, de la jambe ou même de la cheville en fonction de la zone à opérer et du type d'anesthésie.

### La durée d'intervention :

L'intervention dure entre 30 minutes et une heure trente. Le temps dépend des techniques choisies, des difficultés rencontrées et des éventuels gestes associés réalisés pendant l'intervention.

### Les techniques chirurgicales sont nombreuses et peuvent être associées :

Les techniques « conventionnelles (ciel ouvert) » utilisent une incision de moins de dix centimètres, permettant, sous contrôle de la vue de corriger les déformations.

Au contraire, les techniques « percutanées » utilisent plusieurs incisions millimétriques, permettant le passage d'instruments spécifiques qui sont guidés sous la peau par un contrôle radiographique.

Les techniques « mini-invasives » sont un intermédiaire des 2 techniques précédentes, avec une incision de quelques centimètres.

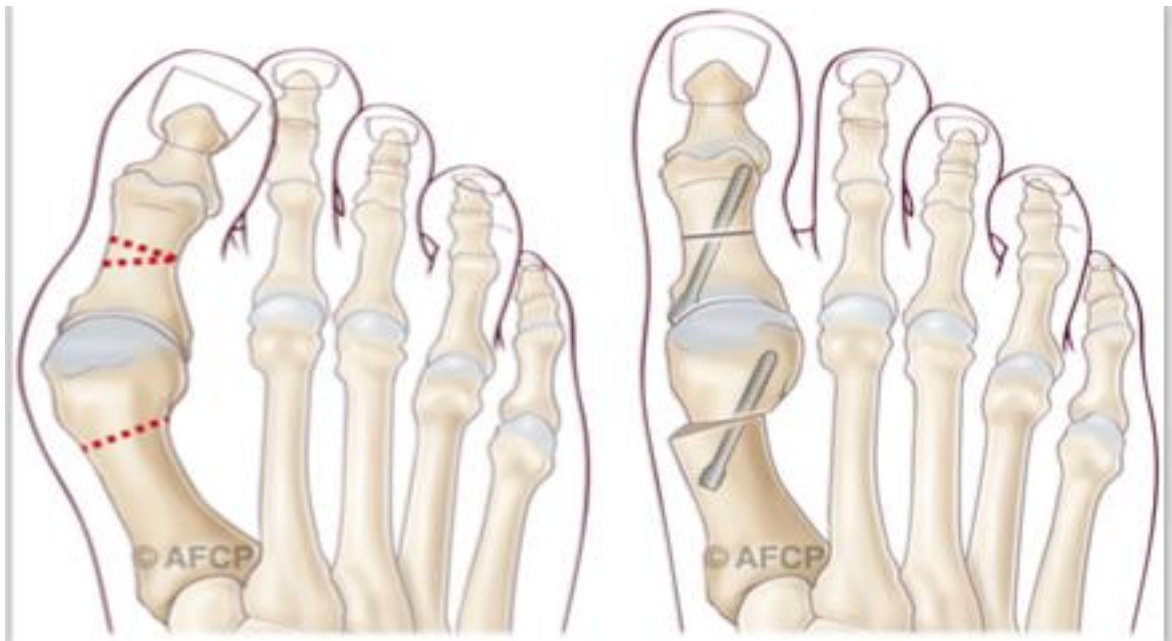
### **La chirurgie du Gros Orteil (Hallux) :**

L'acte opératoire a pour but de corriger la déformation de votre orteil : l'intervention permet d'éliminer la « bosse », et de ré-axer votre premier orteil en intervenant sur les os et/ou les tendons et les ligaments. Le choix de la technique employée dépend de l'importance de votre déformation, de l'existence d'une arthrose ou non, de votre âge et des habitudes de votre chirurgien.

- Le plus souvent possible, la correction de la déformation se fera par des gestes osseux et/ou des parties molles en conservant les mobilités articulaires de l'articulation métatarso-phalangienne.  
Sur les parties molles (capsule, ligaments, tendons) on réalisera une libération des adhérences et des rétractions participant à la déformation. Associée à cette libération de certains tendons et/ou ligaments, transfert de certains tendons, corrigeant ainsi la déformation...on réalisera sur les os une réorientation à l'aide de coupes osseuses (« ostéotomies ») permettant de restituer l'axe normal. Selon le type de la déformation, cette ostéotomie peut être réalisée vers la base du métatarsien (ostéotomie basale), vers la tête (ex Chevron) ou sur la partie intermédiaire diaphysaire (ex. SCARF). C'est le déplacement des surfaces osseuses qui va corriger la déformation.

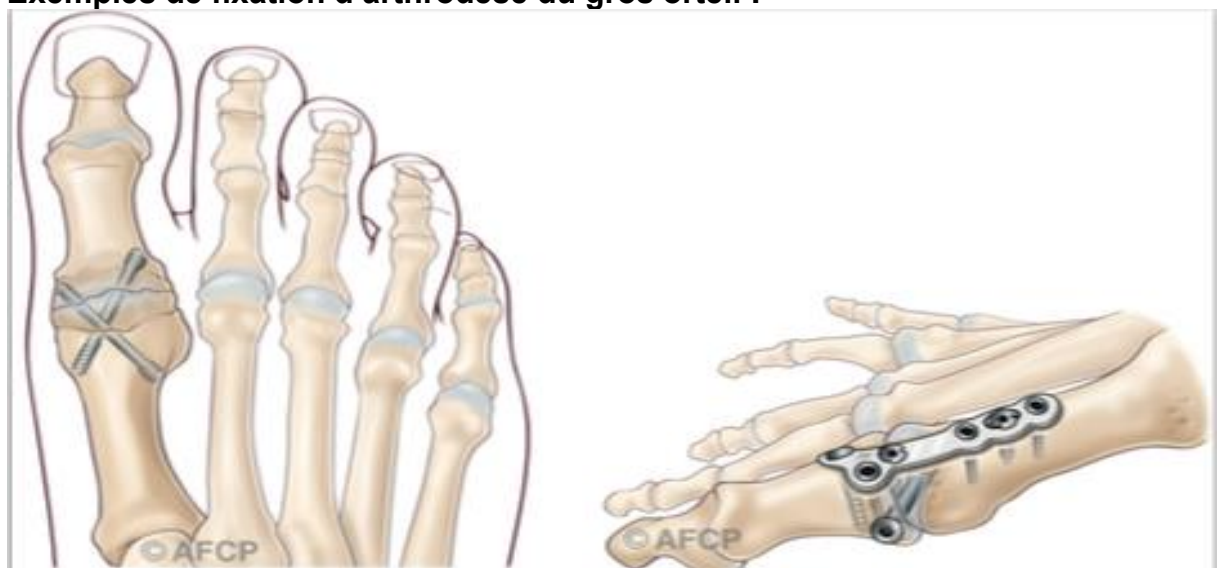

## Exemple de correction possible de l'hallux (Ostéotomies de M1 & P1)



- Dans certains cas, lorsque la déformation est importante, récidivante et/ou associée à de l'arthrose, ces gestes osseux et/ou ligamentaires ne suffisent pas ou ne sont pas possibles. Il peut alors être nécessaire de bloquer l'articulation entre le métatarsien et la phalange (« arthrodèse métatarso-phalangienne ») pour corriger de manière efficace et durable la déformation. Ce blocage articulaire entraîne nécessairement un petit raccourcissement du GO et une diminution des mobilités de la colonne du premier orteil qui est compensée en partie par les articulations adjacentes. Ce blocage s'effectue dans une position qui vous est propre, en fonction de la morphologie de votre pied ou de votre mode de chaussage notamment.

## Exemples de fixation d'arthrodèse du gros orteil :





- Que l'intervention maintienne ou non les mobilités articulaires métatarso-phalangiennes, la correction de la déformation osseuse nécessite souvent le recours à un moyen de fixation (vis, plaques, broches, agrafes, fils...). Seules certaines corrections réalisées en chirurgie percutanée, peuvent ne pas rendre indispensable ce matériel.

### **La chirurgie des griffes d'orteils et des métatarsalgies :**

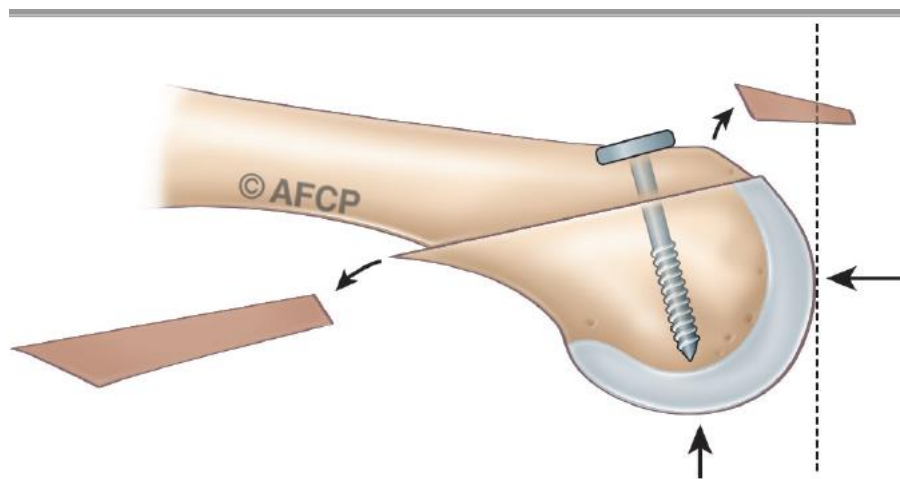
La prise en charge chirurgicale de la déformation de l'hallux peut également se combiner avec des gestes de correction des déformations des orteils latéraux et des métatarsalgies.

### **Les gestes osseux et articulaires :**

- « l'ostéotomie » (raccourcissant ou non) : elle consiste à couper (« ostéotomie ») un segment osseux pour le faire consolider dans une position corrigeant la déformation. Ces ostéotomies peuvent raccourcir, consistant à enlever (réséquer) une part variable de la longueur du segment osseux pour permettre la réduction de la déformation, ou la réorientation des segments osseux. Ces ostéotomies peuvent être fixées ou non selon la technique choisie et les habitudes de votre chirurgien. Ceci peut se faire sur les 3 phalanges osseuses ou sur le métatarsien.

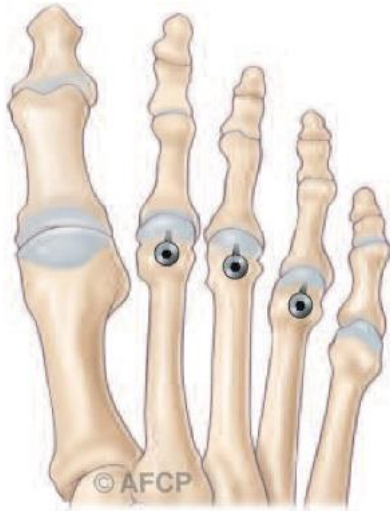### **Exemple d'ostéotomie de Weil (métatarsien latéral) fixée par vis :**

#### **Profil**

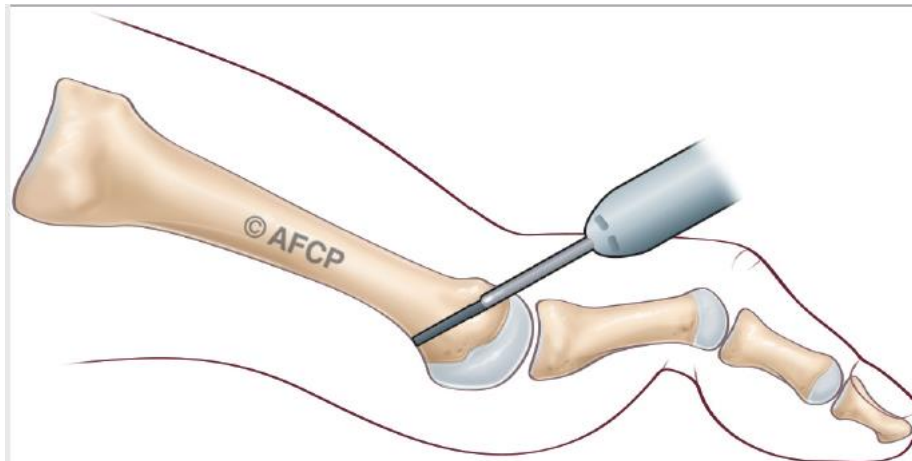




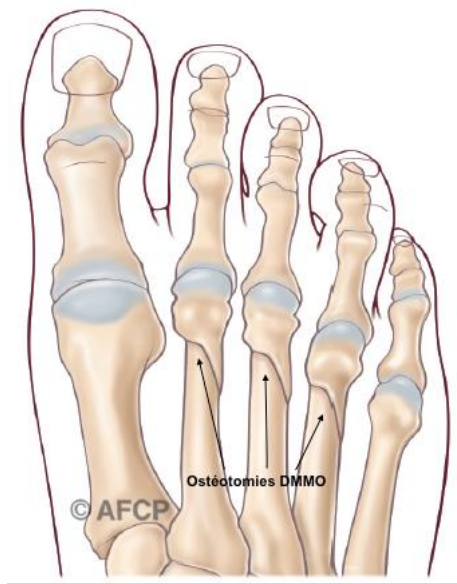
**Face**



**Exemple d'ostéotomie DMMO Non Fixée :**



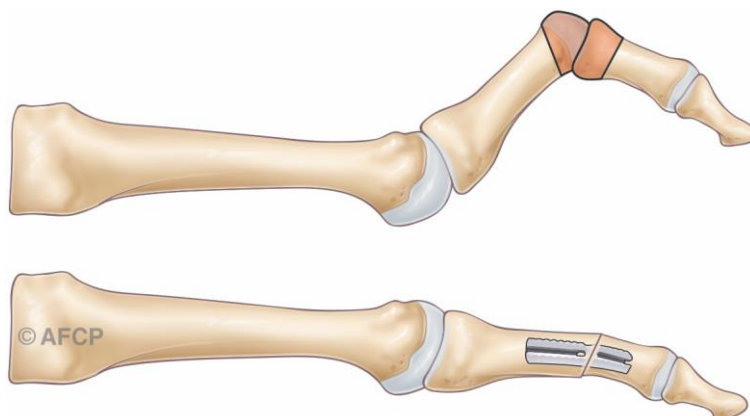
**PROFIL**



## FACE

- « **La résection arthroplastique** » consiste, généralement par une incision dorsale, à l'ablation (« résection ») des surfaces articulaires déformées. Cet espace laissé « vide » permet de remettre les segments osseux dans le bon axe. Une cicatrice fibreuse se forme en quelques semaines au niveau de cet espace vide, contribuant au maintien de la correction. On peut également mettre en place une prothèse de matériau différent selon les habitudes de votre chirurgien.
- « **L'arthrodèse** » (avec ou sans implant) : elle consiste au blocage et à la consolidation de l'articulation (« arthrodèse ») dans la bonne position. L'incision, généralement dorsale, permet d'atteindre les surfaces articulaires avant de les bloquer, soit par une broche temporaire, des vis ou des implants (métalliques ou non).

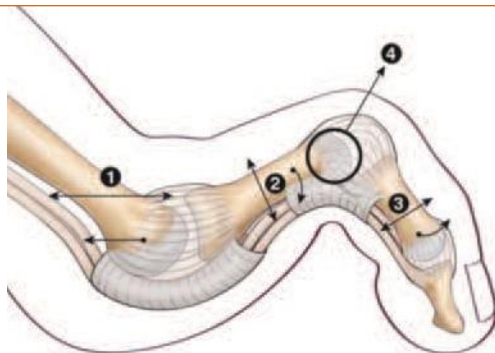
### Exemple d'arthrodèse interphalangienne sur un orteil latéral :





- « **Les prothèses articulaires** » : Ces prothèses ont pour but de remplacer l'articulation détruite ou défectueuse. Toutes les articulations ne peuvent donner lieu à ces prothèses...
- « **La résection des têtes métatarsiennes** » : consiste à réséquer uniquement la surface articulaire (tête) du métatarsien, laissant une fibrose s'installer entre le métatarsien réséqué et la base de la phalange. Il est parfois mis en place une prothèse en silicone pour maintenir durablement l'espace métatarso-phalangien.
- « **Les arthrolyses** » : elles consistent à libérer les adhérences autour d'une articulation déformée pour que celle-ci reprenne une position plus favorable.
- « **La réparation des plaques plantaires** » : les atteintes articulaires des griffes d'orteil peuvent produire des déformations et des distensions des structures plantaires articulaires et notamment des plaques plantaires. Leur réparation peut permettre de corriger la déformation.
- « **Les amputations** » : elles sont une solution ultime...mais qui parfois dans des griffes très rétractées, irréductibles, infectées ou chez des patients fragiles constituent une solution fiable et rapide pour retrouver une indolence. De plus, l'amputation des orteils (même des cinq orteils) permet généralement le retour à un appui complet précocement dans un chaussage classique.

### Schéma résumant les possibilités d'ostéotomie et gestes sur les tissus mous



- 1 : Ostéotomie raccourcissement du métatarsien
- 2 : Ostéotomie de la phalange proximale permettant de la repositionner vers le sol
- 3 : Ostéotomie de la phalange moyenne permettant de la repositionner en flexion dorsale
- 4 : Résection arthroplastique de la tête de la phalange proximale, permettant de « rehausser l'articulation »

### - Les gestes tendineux :

- « **Les ténotomies** » consistent à couper les tendons rétractés qui sont à l'origine ou aggravent la déformation. Il peut s'agir d'un geste local sur les orteils ou d'un geste plus conséquent sur les tendons et muscles de la jambe.
- « **Les allongements tendineux** » consistent non plus à sectionner mais à allonger certains tendons pour diminuer la traction qu'ils produisent sur les segments osseux où ils s'insèrent.
- « **Les transferts tendineux** » consistent à dévier un tendon rétracté (qui pérennise la déformation) pour le réinsérer en un endroit où il luttera contre cette même



déformation.

Ces techniques opératoires font parfois appel à la mise en place de matériel opératoire pour stabiliser la correction chirurgicale. Il peut s'agir de vis, de broches, de plaques, implants métalliques ou non métalliques. Parfois, notamment pour certaines broches, celles-ci peuvent être apparentes pour être retirées quelques semaines plus tard. Certains autres matériels sont destinés à rester implantés.

**Au cours de l'intervention, votre chirurgien peut se trouver face à une situation ou un événement imprévu ou inhabituel imposant des actes complémentaires ou différents de ceux qui étaient prévus initialement. Une fois réveillé et l'intervention terminée, la démarche de votre chirurgien et les actes réalisés vous seront expliqués.**

## LE POST-OPERATOIRE :

### ➤ LE PANSEMENT

Est réalisé avec soins lors de l'intervention selon les habitudes de votre chirurgien et le plus souvent, il ne doit pas être modifié. Cependant, si des soins sont réalisés à votre domicile, il est important de veiller à l'hygiène de votre cicatrice tant que les fils sont présents et qu'elle n'est pas totalement étanche. L'hygiène des mains est capitale et il ne faut jamais toucher sa cicatrice sans se laver les mains. Veillez toujours à disposer chez vous d'un point de lavage ou d'un flacon de produits hydro-alcooliques pour l'infirmière qui réalisera vos soins.

### ➤ L'APPUI

Est généralement permis dans les suites immédiates de l'intervention, souvent sans déroulé du pas. Celui-ci pourra se faire par l'intermédiaire d'une chaussure médicale post-opératoire. Des cannes peuvent être utiles dans les premiers jours. Dans les cas de déformation les plus importantes, ou de fragilité osseuse, une période sans appui de quelques semaines peut vous être demandée.

La reprise de la marche sera progressive, avec sevrage du chaussage médical puis reprise d'une chaussure large, avant de reprendre votre chaussage habituel. Les délais sont fonction de la déformation initiale, de l'intervention réalisée, des habitudes de votre chirurgien et de facteurs qui vous sont propres (poids, solidité osseuse, importance de la déformation initiale, antécédents médicaux...)

### ➤ L'ŒDEME POST OPERATOIRE

**Est habituel en chirurgie du pied, et n'est pas toujours une complication.** La prise en charge de l'œdème est essentielle non seulement pour atténuer la douleur mais aussi pour améliorer la qualité de la cicatrisation : ainsi, une certaine période de repos, de surélévation et la mise en place d'une contention veineuse peuvent être utiles.

### ➤ LA DOULEUR :

Est souvent liée à l'hématome, au gonflement du pied, une souffrance cicatricielle et d'autres causes moins fréquentes. La prise en charge de cette douleur débute souvent par le bloc anesthésiant réalisé en salle de pré-anesthésie. La levée du bloc nerveux anesthésiant peut être à l'origine d'une recrudescence de la douleur qu'il



faudra prévenir. Certains traitements médicaux, avant ou après l'intervention, peuvent vous être prescrits comme les antibiotiques, les antalgiques, les anti-inflammatoires ou d'autres traitements. Ils comportent des risques propres et il ne faut pas hésiter à consulter votre médecin en cas d'inefficacité ou d'intolérance. Le plus souvent le retour à domicile se fait avec des traitements antalgiques simples.

#### ➤ LA PREVENTION DES PHLEBITES :

Selon les situations et le type de l'opération réalisée, l'appui immédiat n'est pas toujours complètement autorisé durant une période plus ou moins longue. Dans ce cas, il peut être prescrit par votre chirurgien ou votre anesthésiste des traitements anticoagulants, afin d'éviter la formation d'un caillot, pouvant boucher une ou plusieurs veines. En fonction de vos antécédents et de votre état de santé, ce traitement pourra être adapté (doses différentes, produit par injection réalisée par une infirmière ou par voie orale...).

#### ➤ L'ARRET DE TRAVAIL

Est généralement nécessaire après l'intervention chirurgicale. Sa durée est en moyenne de 6 semaines mais peut parfois durer plusieurs mois. Il dépend de votre activité professionnelle (Station debout prolongée, chaussage de sécurité, déplacements...) et des gestes chirurgicaux réalisés.

#### ➤ LES CONSULTATIONS POST-OPERATOIRES :

**Votre chirurgien sera amené à effectuer des contrôles cliniques, radiologiques et biologiques de manière régulière, les résultats seront incorporés à votre dossier médical.**

**Les données (anonymes) de votre dossier pourront servir à des études et/ou faire l'objet de communications ou publications scientifiques par votre chirurgien, en conformité avec la loi JARDE de mars 2012 (Décret 2016-1537). Dans ce cas, un consentement particulier sera demandé par votre chirurgien et sera inclus dans votre dossier.**

Les premières consultations portent sur la surveillance de la cicatrisation et de l'état local. Les consultations ultérieures concernent la surveillance de l'évolution des gestes effectués et de votre récupération fonctionnelle.

Les ostéotomies de réaxation et les arthrodèses nécessitent un suivi radiologique sur plusieurs mois pour surveiller la consolidation, guider l'abandon d'une immobilisation, ou parfois la reprise complète de l'appui.

### CE QUE JE PEUX ATTENDRE DE L'INTERVENTION :

L'intervention permet de corriger vos déformations et de supprimer les douleurs mécaniques au chaussage, vous permettant ainsi de reprendre vos activités professionnelles, les activités de loisir et même la pratique du sport.

A 4 ou 6 semaines post opératoires un chaussage normal est repris. Il est confortable et large, adapté à l'évolution de votre pied. Un chaussage plus fin (escarpins...) est possible, en fonction de votre cas, après plusieurs mois.



Une activité sportive légère (natation, vélo d'appartement...) est possible à partir de la 6<sup>ème</sup> semaine post opératoire. Des sports plus contraignants (footing, randonnée, step, tennis...) redeviennent possibles après 3 à 6 mois post opératoires en moyenne.

La conduite automobile est généralement reprise au bout d'un mois. La reprise peut être différée du fait du maintien du chaussage post-opératoire.

Sur le long terme le résultat est généralement bon ou excellent, même si la récurrence est possible. Cependant le résultat post-opératoire dépend bien évidemment de la déformation initiale : pour les pieds peu déformés une réduction complète de la déformation sera l'objectif, alors que pour les pieds les plus sévères, c'est le fait de retrouver un chaussage large et de confort pour une marche sans douleur qui sera recherché.

### ➤ **Cas de l'arthrodèse métatarso-phalangienne**

L'arthrodèse métatarso-phalangienne permet une correction fiable et durable des hallux valgus importants, récidivants et/ou arthrosiques. Elle entraîne cependant une diminution des mobilités de la colonne du premier orteil, en partie compensée par les articulations adjacentes. La gêne liée au blocage de l'articulation métatarso-phalangienne reste ainsi limitée, l'articulation située entre les deux phalanges (inter-phalangienne) suffit généralement pour compenser cette perte de mobilité et vous permettre de dérouler le pas presque normalement.

Par contre, les modalités de chaussage peuvent en être modifiées, avec parfois quelques difficultés au port de talon très haut, l'articulation inter-phalangienne ne pouvant s'adapter seule et autant qu'avant à une diversité importante de hauteur de talon.

Du fait de la résection des surfaces articulaires, cette arthrodèse a également pour effet un léger raccourcissement de la longueur du 1er orteil d'environ 5mm, ne modifiant généralement pas le type ou la pointure de chaussage.

## **LES RISQUES :**

***Un acte chirurgical n'est JAMAIS un acte anodin. Quelles que soient les précautions prises, le « risque zéro » n'existe pas. Lorsque vous décidez de vous faire opérer, vous devez en avoir conscience et mettre en balance les risques avec le bénéfice attendu d'une intervention (= balance bénéfice/risque).***

Malgré les compétences de votre chirurgien et de l'équipe qui vous prend en charge, tout traitement comporte malheureusement une part d'échec. Cet échec peut aller de la réapparition des symptômes à leur aggravation ou à d'autres risques plus importants. Ces risques peuvent être le fait du hasard, de la malchance, mais peuvent aussi être favorisés par des problèmes de santé qui vous sont propres (connus ou non, locaux ou généraux). Il est impossible de vous présenter ici toutes les complications possibles, mais nous avons listé ci-dessous les complications les





plus fréquentes ou les plus graves qui peuvent parfois être rencontrées dans votre pathologie.

➤ **LA RAIDEUR :**

Tout geste articulaire peut entraîner un enraidissement de l'articulation, temporaire ou définitif. Cette raideur peut nécessiter des séances de rééducation ou même une ré-intervention.

➤ **LA RECIDIVE :**

Malgré une correction initiale favorable, une récurrence des déformations est toujours possible. Elle est parfois la conséquence d'un état prédisposant personnel (hyperlaxité constitutionnelle...) ou d'anomalie plus globale de votre pied (pied plat...) ou encore de lésions dégénératives pré opératoires très avancées.

➤ **L'HALLUX VARUS :**

Malgré toute l'attention de votre chirurgien dans le désir de ré axer votre orteil, la correction peut se faire avec excès, soit de manière précoce ou tardive : en effet, la cicatrisation des tissus mous ou la tension tendineuse peut entraîner une tension trop importante. Le déplacement se fait alors de l'autre côté, vers l'intérieur (hallux varus), pouvant nécessiter une autre intervention.

➤ **LES METATARSALGIES DE TRANSFERT :**

Dans certains cas, du fait de la correction de la déformation de votre gros orteil, vos appuis à la marche peuvent être modifiés et entraîner des douleurs au niveau des autres métatarsiens (d'où le terme de métatarsalgie de transfert) pouvant parfois nécessiter un traitement spécifique secondairement (orthèse, semelle, intervention chirurgicale).

➤ **LES DOULEURS CHRONIQUES**

De façon aléatoire et imprévisible, après toute prise en charge médicale et/ou chirurgicale, des phénomènes douloureux peuvent persister et/ou se renforcer. Parfois des douleurs différentes peuvent survenir.

Ces phénomènes douloureux peuvent s'installer dans le temps sous la forme d'un syndrome douloureux régional complexe (anciennement algodystrophie): ce syndrome peut évoluer sur de nombreux mois (en moyenne 18 à 24 mois selon les études), et laisser parfois persister des séquelles trophiques ou articulaires définitives.

Des séquelles douloureuses chroniques permanentes locales et/ou à distance du foyer opératoire peuvent également survenir :

- Syndrome douloureux post opératoire chronique
- Douleurs neuropathiques périphériques : ces douleurs sont d'origine nerveuse, leurs causes sont variables et le plus souvent elles ne sont pas liées au geste chirurgical lui-même.

Leur mode de survenue, leur diagnostic et leur suivi sont complexes et peuvent relever de la compétence de spécialistes de la prise en charge de la douleur pour des propositions thérapeutiques adaptées souvent longues et parfois d'efficacité partielle.



### ➤ L'INFECTION

Malgré toutes les précautions de désinfection et de préparation cutanée, toute incision chirurgicale expose à un risque de contamination microbienne qui peut être responsable d'une infection. Ces infections peuvent se déclarer de manières précoces ou beaucoup plus tardives. Elles nécessitent souvent la mise en place d'antibiotique, peuvent nécessiter des réinterventions chirurgicales et être à l'origine de séquelles douloureuses ou fonctionnelles. Certains facteurs comme le diabète, le tabagisme ou des immunodépressions (corticoïdes...), peuvent favoriser cette complication.

### ➤ LES TROUBLES CICATRICIELS

Malgré tout le soin porté par votre chirurgien à la plaie opératoire et les soins infirmiers, il peut exister des troubles de cicatrisation parfois favorisés par une pathologie générale ou locale tels le diabète ou les insuffisances circulatoires par exemple. On peut ainsi retrouver un retard ou un trouble de cicatrisation pouvant aller de la cicatrice disgracieuse à la désunion ou à la nécrose cutanée. Ces troubles cicatriciels peuvent également favoriser l'infection.

### ➤ LES COMPLICATIONS THROMBO-EMBOLIQUES

Toute prise en charge chirurgicale, surtout du membre inférieur, peut favoriser la création d'un caillot sanguin obstruant les veines et réalisant une phlébite. Ce caillot peut même gagner la circulation pulmonaire et être responsable d'une embolie aux conséquences parfois graves voire fatales. La prévention de cette complication peut se faire par la mise en place d'une anti coagulation en fonction de la chirurgie et de votre état de santé.

### ➤ LES COMPLICATIONS DE VOISINAGE

Etant donnée la proximité de la zone opératoire d'éléments osseux, tendineux, vasculaires ou nerveux, il peut exister, de manière directe ou indirecte par rapport à l'intervention, des conséquences sur ces éléments de proximité : hémorragie, hématome, parésie, paralysie, insensibilité, déficit de mobilité, raideur articulaire... Compte-tenu du lieu de la cicatrice, l'atteinte d'un petit nerf peut entraîner une insensibilité voire des douleurs persistantes. Dans certains cas, il peut être nécessaire de ré-intervenir, pour drainer un hématome, décompresser un nerf, libérer des tendons...

### ➤ LES COMPLICATIONS MEDICAMENTEUSES

Au décours de cette intervention, il pourra vous être prescrit des médicaments particulières et spécifiques. Les plus fréquemment utilisés sont des anticoagulants, des antibiotiques, des antalgiques, des anti-inflammatoires... Ils comportent bien sûr des risques propres et parfois graves qui sont parfois imprévisibles.

### ➤ L'INTOXICATION TABAGIQUE

L'intoxication tabagique est un facteur de risque important pour la chirurgie du pied et de la cheville, favorisant notamment les troubles cicatriciels, les infections et les complications thrombo-emboliques, ainsi que des problèmes de consolidation osseuse.



**L'arrêt complet du tabac est recommandé pendant au moins 6 semaines avant et après l'intervention (En cas de besoin n'hésitez pas à vous faire aider par votre médecin traitant).**

#### ➤ **LE DEMONTAGE ET BRIS DE MATERIEL**

Votre prise en charge chirurgicale fait appel à la mobilisation de segments osseux, nécessitant (rarement, parfois, souvent) la pose de matériel chirurgical (plaque, vis, broche, fils...) afin de corriger une déformation. Comme tout matériau, ces implants chirurgicaux peuvent être responsables de complications, du fait de leur fragilité propre (rupture du matériel) ou de déplacement du montage du fait de contrainte mécanique trop élevée sur les structures où ils sont implantés (déplacement du matériel entraînant une perte de la correction).

Ainsi ce matériel chirurgical peut parfois nécessiter d'être réopéré en cas de déplacement post opératoire ou de complication propre.

Enfin, et à distance de l'intervention, une fois la période post opératoire passée, et votre pathologie guérie, ce matériel peut également faire l'objet d'une ablation dans le cadre d'une chirurgie programmée en fonction de sa localisation ou si celui-ci est responsable d'une gêne ou d'un conflit local.

#### ➤ **LES MAUVAISES CONSOLIDATIONS OU ABSENCE DE CONSOLIDATION OSSEUSE**

La prise en charge chirurgicale de votre pathologie est basée sur la consolidation osseuse qui est un phénomène biologique. Cependant, celle-ci peut faire défaut, ou l'objet de retard. Ainsi, une arthrodèse (blocage de l'articulation) et/ou une ostéotomie (coupe osseuse) peuvent ne pas consolider (fusionner). Une nouvelle intervention chirurgicale peut alors être nécessaire.

#### ➤ **AJOURNEMENT DE L'INTERVENTION :**

**Enfin il peut arriver que votre intervention soit reportée afin d'assurer au mieux votre sécurité :**

- En cas de maladie survenue peu avant votre hospitalisation,
- De traitement personnel nécessitant une modification ou un arrêt (par exemple, anticoagulants ou antiagrégants comme l'aspirine (Kardégic® par exemple)
- De blessure ou infection à proximité du site opératoire,
- D'oubli ou de non-respect des consignes données par votre chirurgien ou votre anesthésiste,
- En cas de non disponibilité imprévisible du matériel nécessaire à votre intervention, ou en cas d'évènement non prévu au bloc opératoire, pouvant interrompre le déroulement de l'opération, y compris après réalisation de l'anesthésie.



## QUESTIONS FREQUENTES

*« Peut-on opérer les deux pieds en même temps ? »*

Il est parfois possible selon les habitudes de votre chirurgien, la technique chirurgicale choisie et le type d'anesthésie réalisée d'opérer les deux pieds en même temps. Parlez-en avec votre chirurgien qui saura vous expliquer et vous conseiller sur ce qu'il est raisonnable de faire dans votre situation.

*« Si je suis opéré des deux pieds, ma douleur sera-t-elle plus importante ? mon arrêt de travail plus long ? »*

Pour la douleur le traitement est en général le même et sera adapté à l'intervention réalisée. En général l'arrêt de travail reste le même, sauf si un évènement imprévu survient (comme par exemple un retard de consolidation de l'os).

*« Comment vais-je faire à mon domicile ? » « A partir de quand puis je conduire mon véhicule ? »*

Selon l'opération réalisée, vous pourrez ou non reposer le pied par terre avec ou sans l'aide de cannes anglaises (béquilles). Dans le cas de la chirurgie de l'avant-pied, vous pourrez marcher avec une (ou deux) chaussure(s) spéciale(s), prescrite(s) par votre chirurgien. Cette chaussure protège votre pied le temps de la consolidation de l'os, et de la cicatrisation des tissus.

Pendant la période de port de la chaussure médicale la conduite de votre véhicule est fortement déconseillée. Votre chirurgien pourra vous expliquer les possibilités de reprise de la conduite en fonction de votre évolution.

*« Que faire si mon pied ou ma cheville redevient douloureux ou s'il augmente de volume (=œdème) ? »*

L'œdème est un signe très fréquent et le plus souvent non pathologique. Dans certains cas et s'il est associé à une forte douleur, ce peut être le signe d'une anomalie au niveau de la cicatrisation ou sur l'os (déplacement du matériel par exemple).

*« Que faire en cas de température ou d'anomalie sur ma cicatrice ? »*

Si vous présentez une température élevée (=fièvre) ce peut être le signe d'une éventuelle infection.

Si votre cicatrice, lors des pansements, est rouge, inflammatoire ou présente un écoulement, il faut consulter le plus rapidement possible votre chirurgien, qui saura vous conseiller et mettre en œuvre les traitements adaptés (locaux ou généraux (antibiotiques))



« Que faire si je ressens une douleur du mollet ou une oppression respiratoire ? »

Ces signes peuvent être liés à l'existence d'un caillot dans une veine (=phlébite) ou à une migration de ce caillot vers le poumon (embolie pulmonaire) avec des conséquences possibles graves.

Le risque est plus important si en fonction de l'opération réalisée vous n'avez pas le droit de poser le pied au sol : dans ce cas votre chirurgien vous aura prescrit des médicaments (=anti coagulants) de protection, mais même avec ces traitements le risque n'est pas nul et ces signes doivent vous alerter.

**D'une façon générale, tout symptôme nouveau doit conduire à consulter soit votre médecin traitant, soit votre chirurgien, ou en cas d'urgence l'établissement dans lequel vous avez été opéré.**

**Si vous ne réussissez pas à joindre les praticiens, n'hésitez pas à appeler le centre 15 (SAMU) qui pourra vous orienter.**